Esercitiamoci con il dermatoscopio

area Dermatologia
fimp

Giuseppe Ruggiero
Coordinatore Nazionale

Come funziona un dermatoscopio ?

E perché può essere utile
nell'ambulatorio del pediatra ?

Ruggiero

La luce emessa dal dermatoscopio entra nella pelle e viene :

- riflessa dallo strato corneo,
- dispersa,
- o assorbita dal tessuto.

Più è irregolare la superficie della pelle, maggiore è la quantità di luce che viene riflessa e minore è la quantità di luce che penetra nelle strutture più profonde dell'epidermide e del derma.

Ruggiero

a) La maggior parte della luce che colpisce la pelle viene riflessa.

(b) Utilizzando una lastra di vetro con indice di rifrazione simile allo strato corneo, la quantità di luce riflessa viene diminuita.

(c) il collegamento ottico con il vetro e il fluido, permette la completa penetrazione e una migliore valutazione delle strutture più profonde

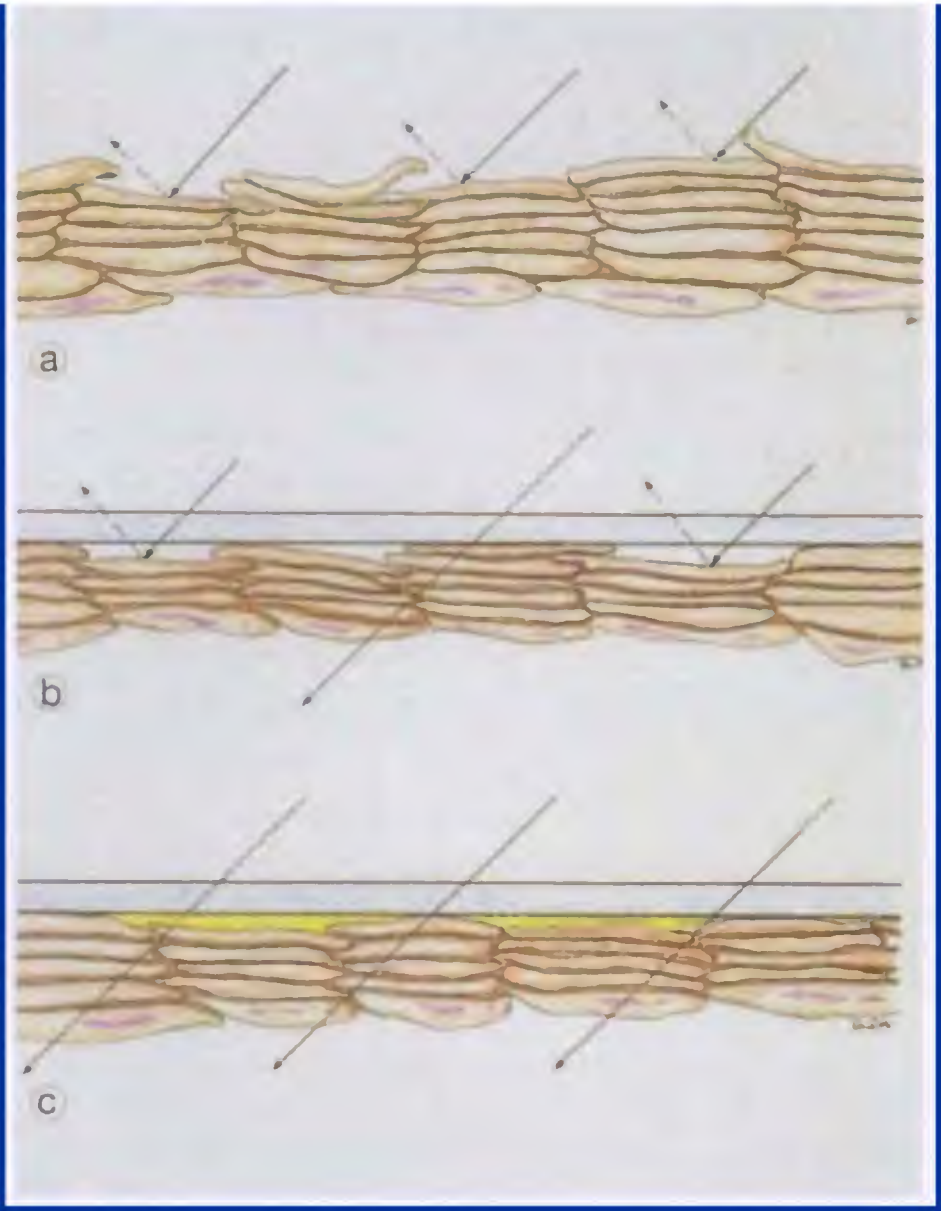

Ruggiero

L'applicazione di un fluido riduce le irregolarità della pelle, riducendo la riflessione della luce .

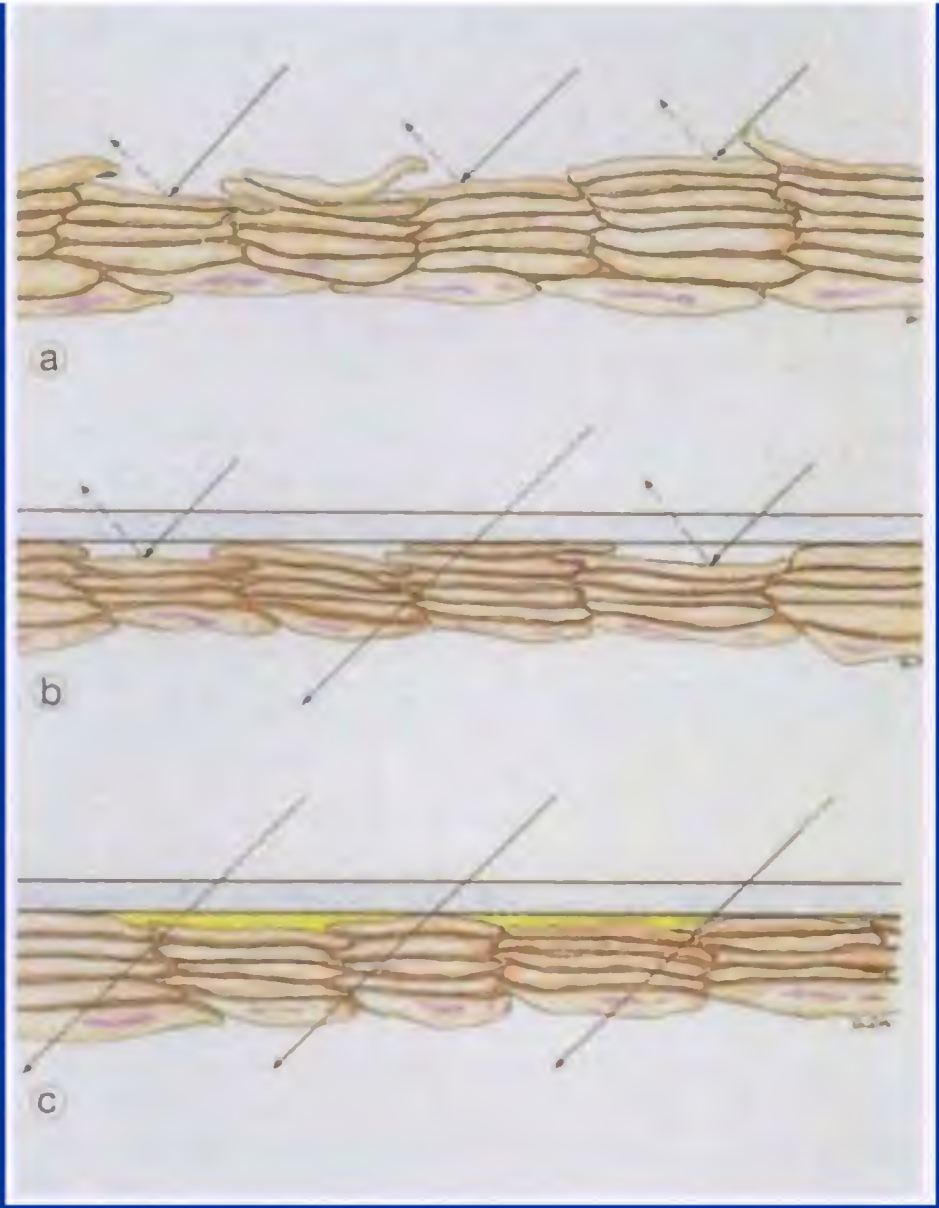

Ruggiero

Dermatoscopio ad immersione

Ruggiero

Una alternativa ai fluidi per la dermatoscopia è rappresentata dalla

Polarizzazione

Ruggiero

Si sfrutta la capacità di speciali filtri ottici di trasformare la luce riflessa dalla superficie cutanea in luce polarizzata, cioè orientata su di un unico piano geometrico.

Ruggiero

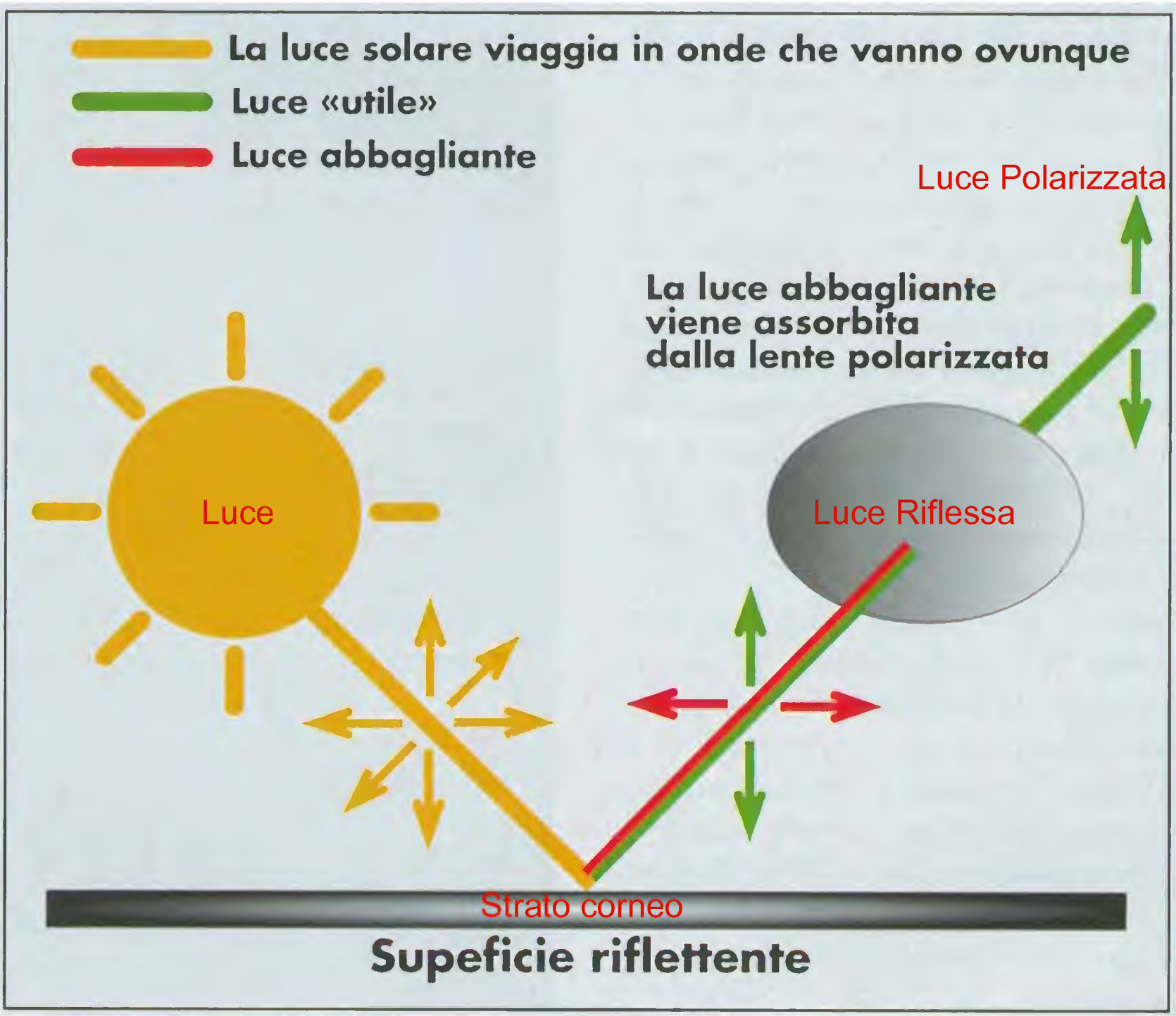
La luce solare viaggia in onde che vanno ovunque
Luce «utile»
Luce abbagliante
Luce Polarizzata
La luce abbagliante viene assorbita dalla lente polarizzata
Luce
Luce Riflessa
Strato corneo
Supeficie riflettente

Ruggiero

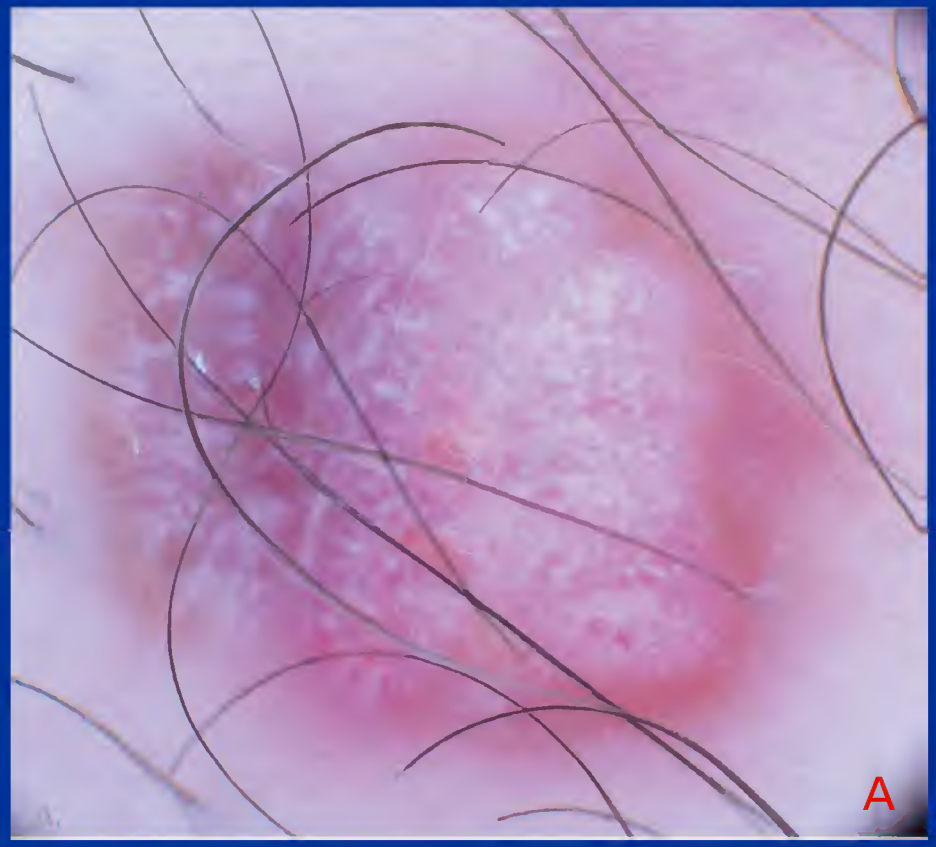

Melanoma amelanotico visto con dermatoscopia (A) polarizzata e (B) non polarizzato.

Le strutture cristalline, consistenti in striature bianco lucenti, sono visibili solo con dermoscopia polarizzata.

American Family Physician Volume 88, Number 7 ◆ October 1, 2013

Ruggiero

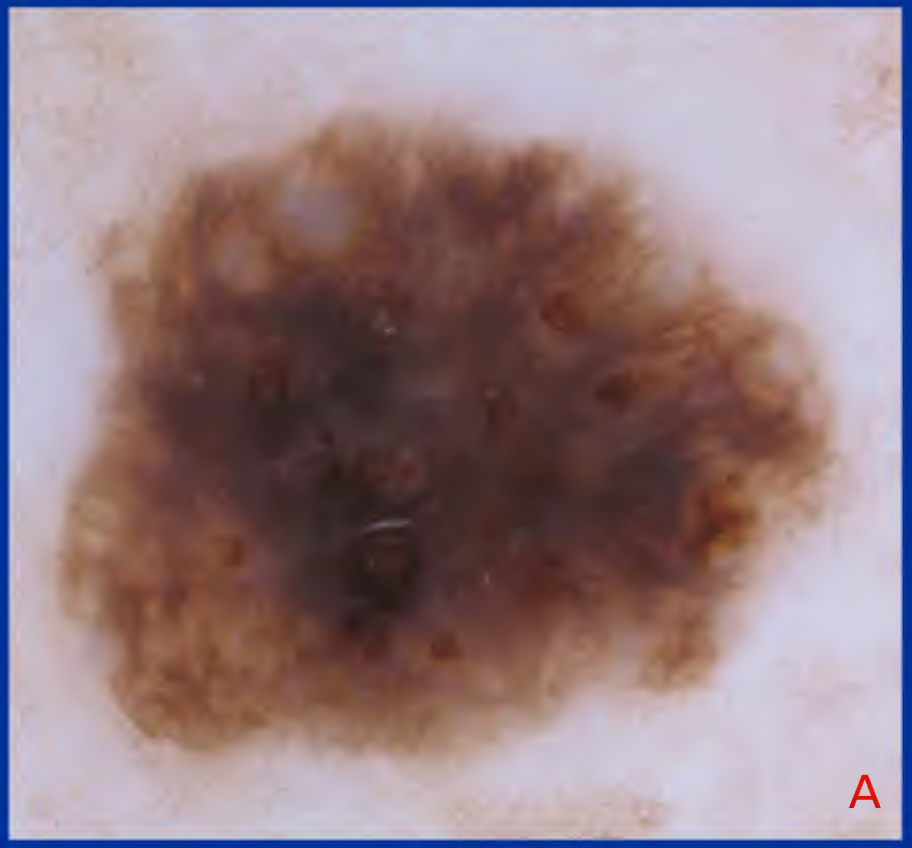

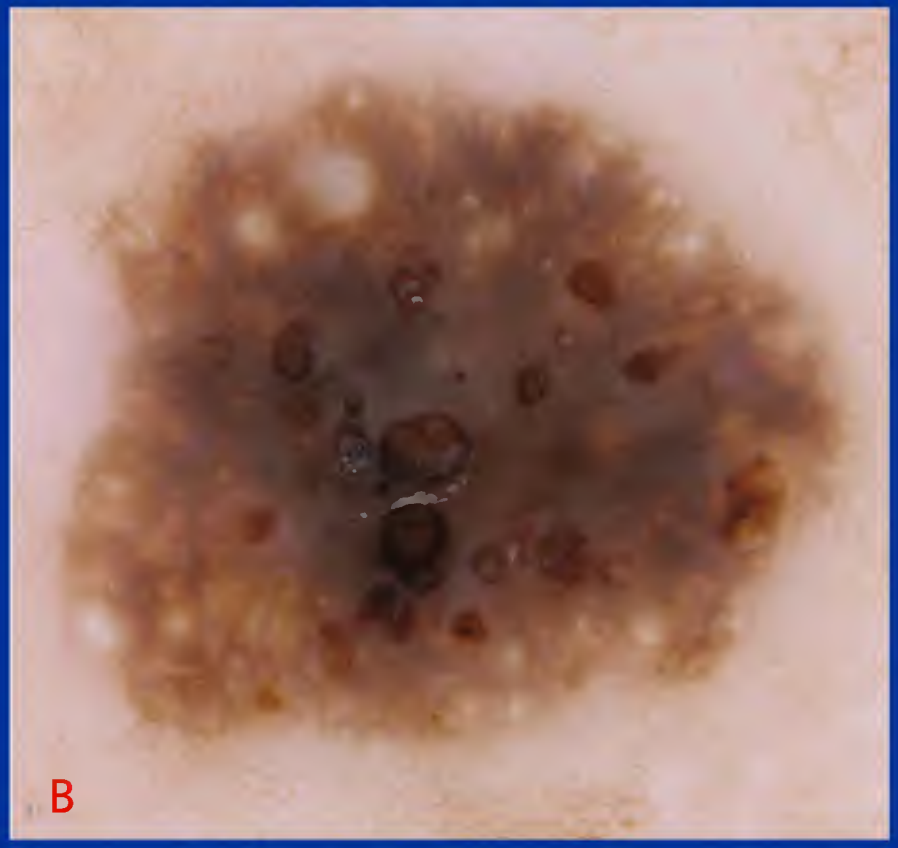

Cheratosi seborroica vista con Dermatoscopia polarizzata (A) e non polarizzata (B)

Le cisti milia-like sono più cospicue con Dermatoscopia non polarizzata .

American Family Physician Volume 88, Number 7 ◆ October 1, 2013

Ruggiero

Visione dermoscopica

Ruggiero

La visione in profondità dermoscopica è diversa :
e il nostro occhio è in grado di percepire l'immagine dermoscopica , tenendo presente che :

La proiezione bidimensionale delle strutture dell'epidermide, della giunzione e del derma superficiale.

Ruggiero

In tal modo vengono osservati, come se fossero disposti su un unico piano, particolari in realtà situati su piani differenti.

Le diverse tonalità di colore che essi presentano fanno risalire con buona precisione alla loro profondità di localizzazione e al loro spessore e/o densità

Ruggiero

Le varie strutture e cellule assumono un colore diverso a seconda della profondità di localizzazione e della loro densità. Questo è il comportamento della melanina alle diverse profondità

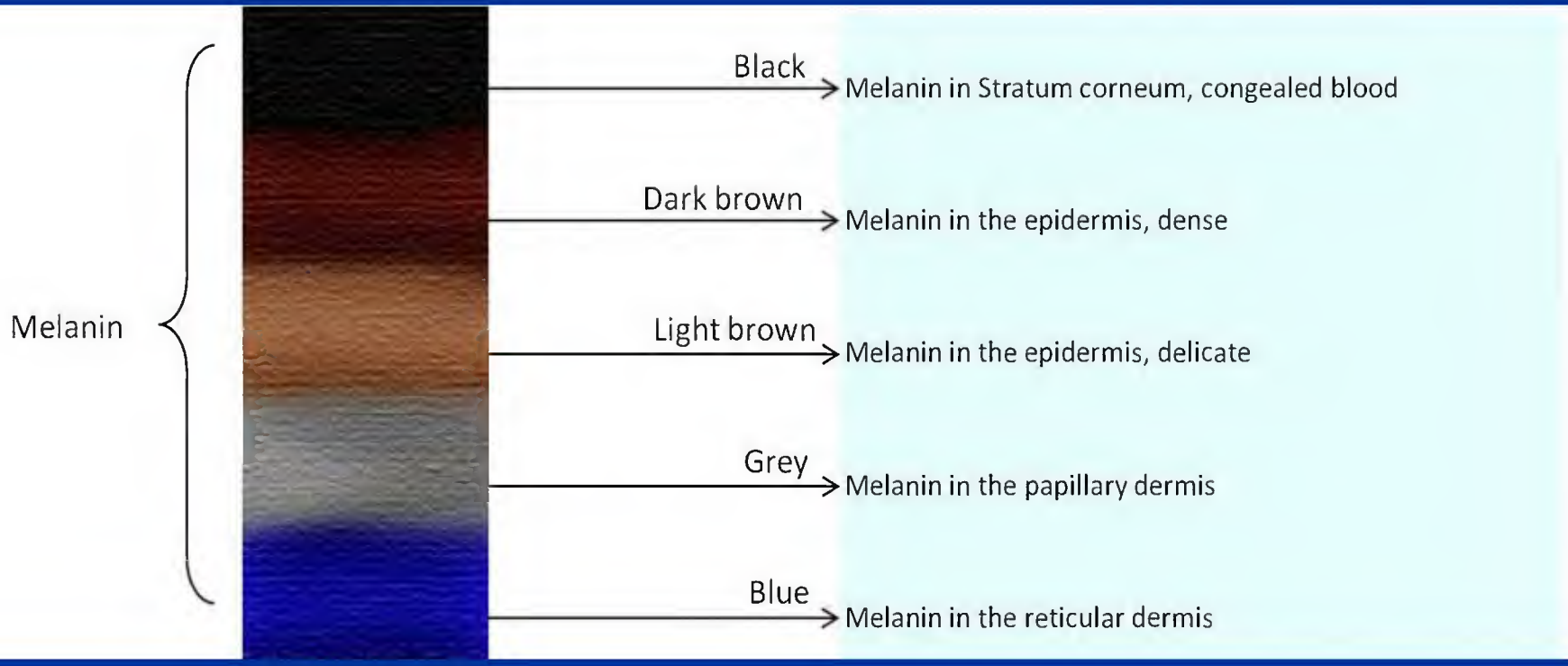

Ruggiero

Le varie strutture e cellule assumono un colore diverso.
Il colore rosso della emoglobina è dovuto alla sua ricca ossigenazione e il colore purple è dovuto , invece , alla scarsa ossigenazione.

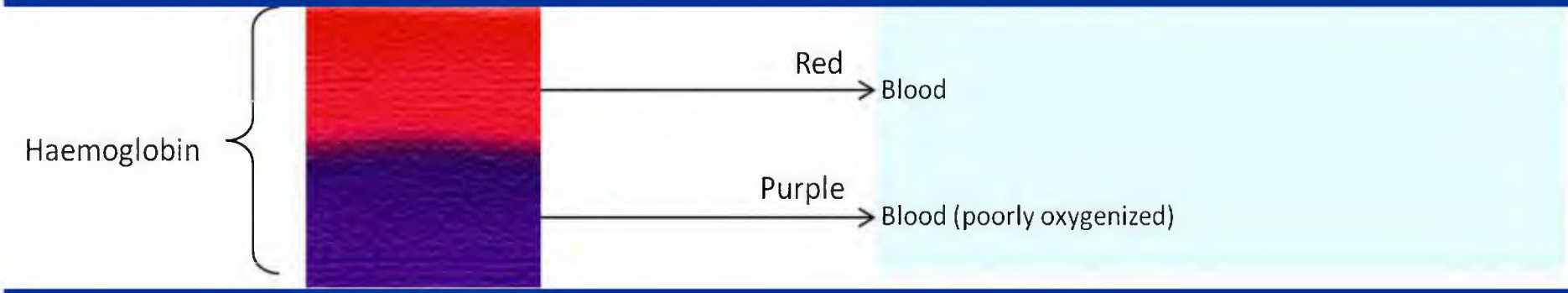

Ruggiero

Questa variazione di colore è dovuta al fatto che la luce con una lunghezza d'onda più corta (blu) è dispersa meglio della luce con una lunghezza d'onda maggiore (rosso), pertanto, meno luce blu viene assorbita (effetto Tyndall) e più si riflette.

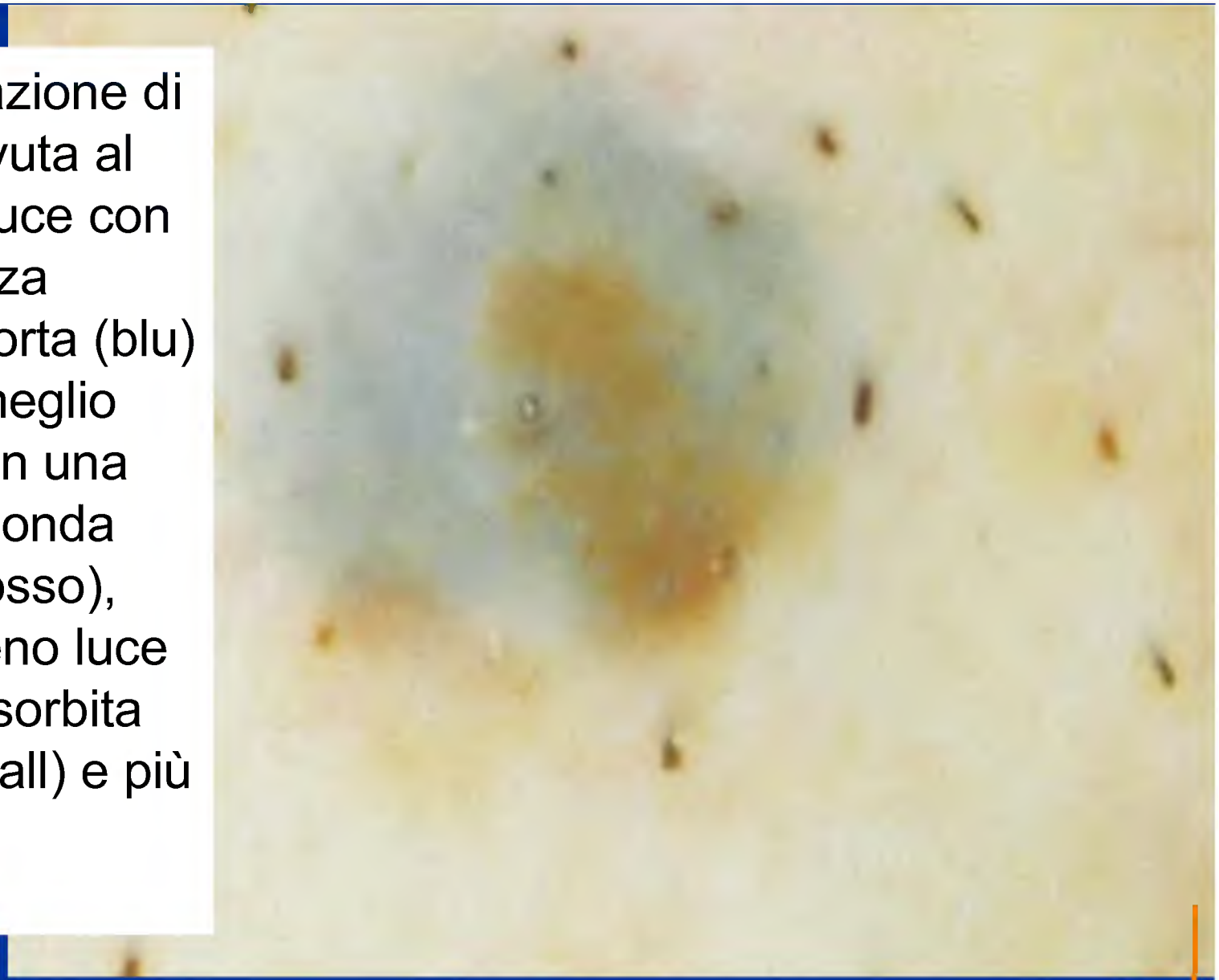

Diagnosi: : nevo combinato (melanocytic nevus with blue nevus)

Da : Color Atlas of Dermatoscopy :W.STOLZ 2002

Ruggiero

La dermatoscopia

Il suo uso incrementa la accuratezza diagnostica dal 5 al 30% a seconda del tipo di lesione e della esperienza del medico

•Kittler H ,Pehamburger H, Wolff K, Binder M. Diagnostic accuracy of dermoscopy. Lancet Oncol 2002;3(3):159-165

Ruggiero

La dermatoscopia

Non sostituisce la storia e l'esame clinico

•Kittler H ,Pehamburger H, Wolff K, Binder M. Diagnostic accuracy of dermoscopy. Lancet Oncol 2002;3(3):159-165

Ruggiero

dermosa

dermatologia e pediatria

7- 8 settembre 2018

Grand Hotel Salerno - Salerno

Casi clinici

Sembra ma non è

Ruggiero

Dermatite seborroica

… che intorno al fusto del capello e anche sugli indumenti.

E' facilmente rimossa dal capello con movimenti di scuotimento dei capelli. La lendine resiste a questi movimenti

Pediculosi (lendini)

Cilindri cornei (o pseudolendini)

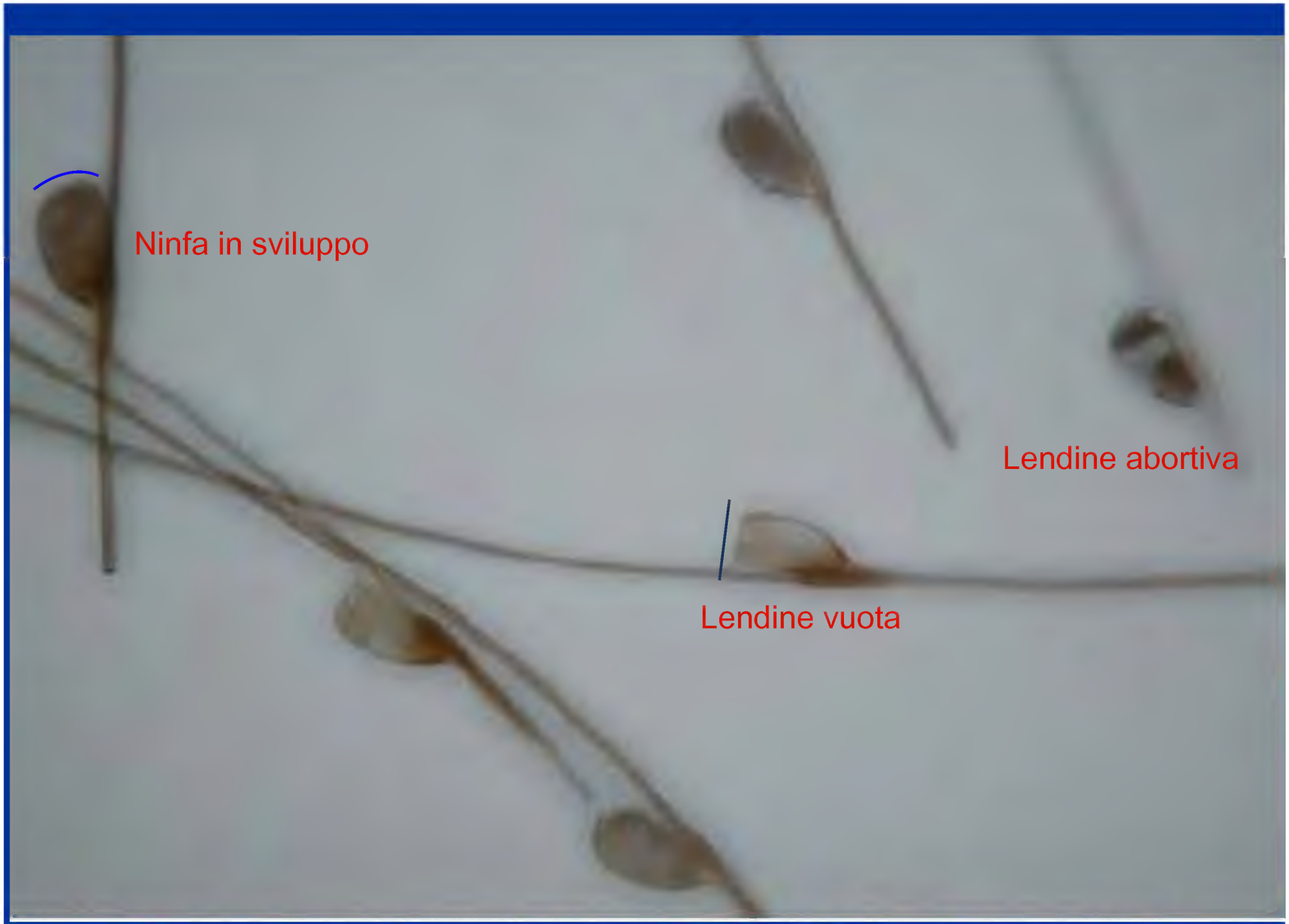

Modifiched by : Haliasos et al: Dermoscopy for the Pediatric Dermatologist, Ped. Dermatology Vol. 30 No. 2 2013

Pediculosi

esame dermatoscopico

L'esame dermatoscopico risolve i problemi di diagnosi differenziale quando le lendini devono essere distinte da pseudolendini, forfora o residui corpuscolati dei cosmetici per capelli.

Alla visita di controllo, in caso di fallimento del trattamento con pediculocida, l'esame dermatoscopico consente maggiori possibilità di individuare eventuali lendini vitali, oppure ninfe o giovani pediculi.

Pthirus pubis

PIDOCCHIO DEL CAPO

PIDOCCHIO DEL CORPO

PIDOCCHIO DEL PUBE

Scabbia

Scabbia

Sarcoptes Scabiei

L'acaro vive sopra e dentro la cute

è un parassita specifico dell'uomo

non è ematofago

colorito grigiastro

vive a temperature non inferiori a 25-30°C

non vive fuori dalla cute umana per più di 24-36 ore

Scabbia

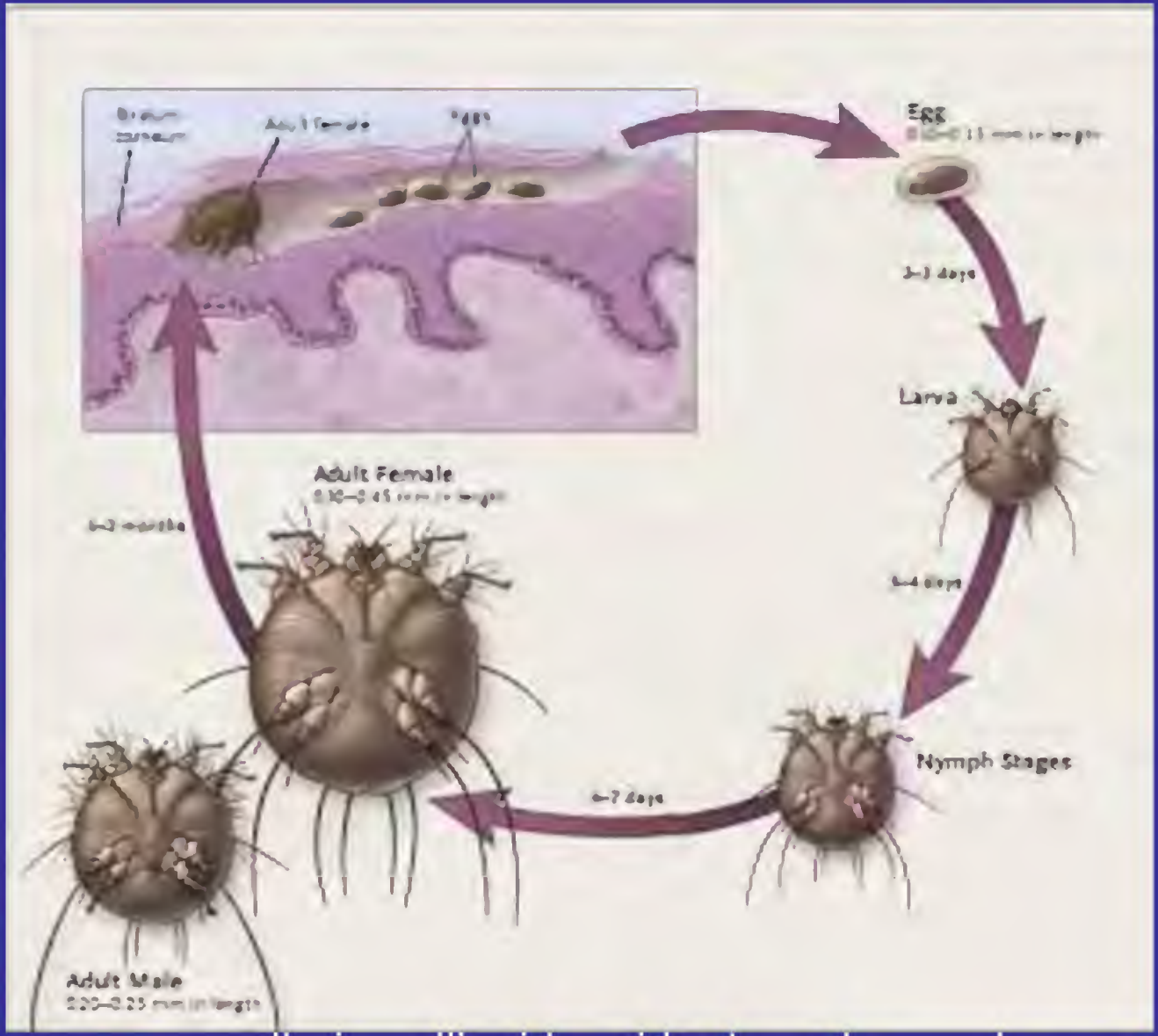

La femmina scava una galleria nell'epidermide dove depone le uova. Ogni femmina vive circa 28 - 42 giorni deponendo complessivamente circa 50 uova

Scabbia

Ricerca acaro

Grattamento delle lesioni scabbiose.

Osservazione delle squame in microscopia luce dopo applicazione di KOH 20%.

Riscontro dell'acaro o delle uova

Scabbia

Dermoscopia

evidenziazione dell’acaro e delle uova all’interno del cunicolo

Scabbia

Un bambino con prurito intenso, soprattutto nelle ore notturne, deve subito orientare il nostro pensiero verso il sospetto clinico di scabbia.

Dati anamnestici ed esame obiettivo possono rafforzare il nostro orientamento diagnostico.

Il sospetto diventa certezza quando viene scovata la presenza di uno o più cunicoli della scabbia.

Scabbia

L'esame dermatoscopico

- ✓ non invasivo
- ✓ indolore
- ✓ facile esecuzione
- ✓ altamente diagnostico
- ✓ consigliato in età pediatrica

Verruche virali

Le verruche sono una patologia infettiva della cute causata dal Papilloma Virus Umano (HPV)

Possono presentarsi sia sulle cute che sulle mucose ed assumono, a seconda della sede, aspetti molto vari

Le verruche piane soprattutto del viso, possono creare problemi di diagnosi differenziale con altre lesioni benigne, soprattutto con i molluschi contagiosi e con i grani di milio

Esame dermatoscopico

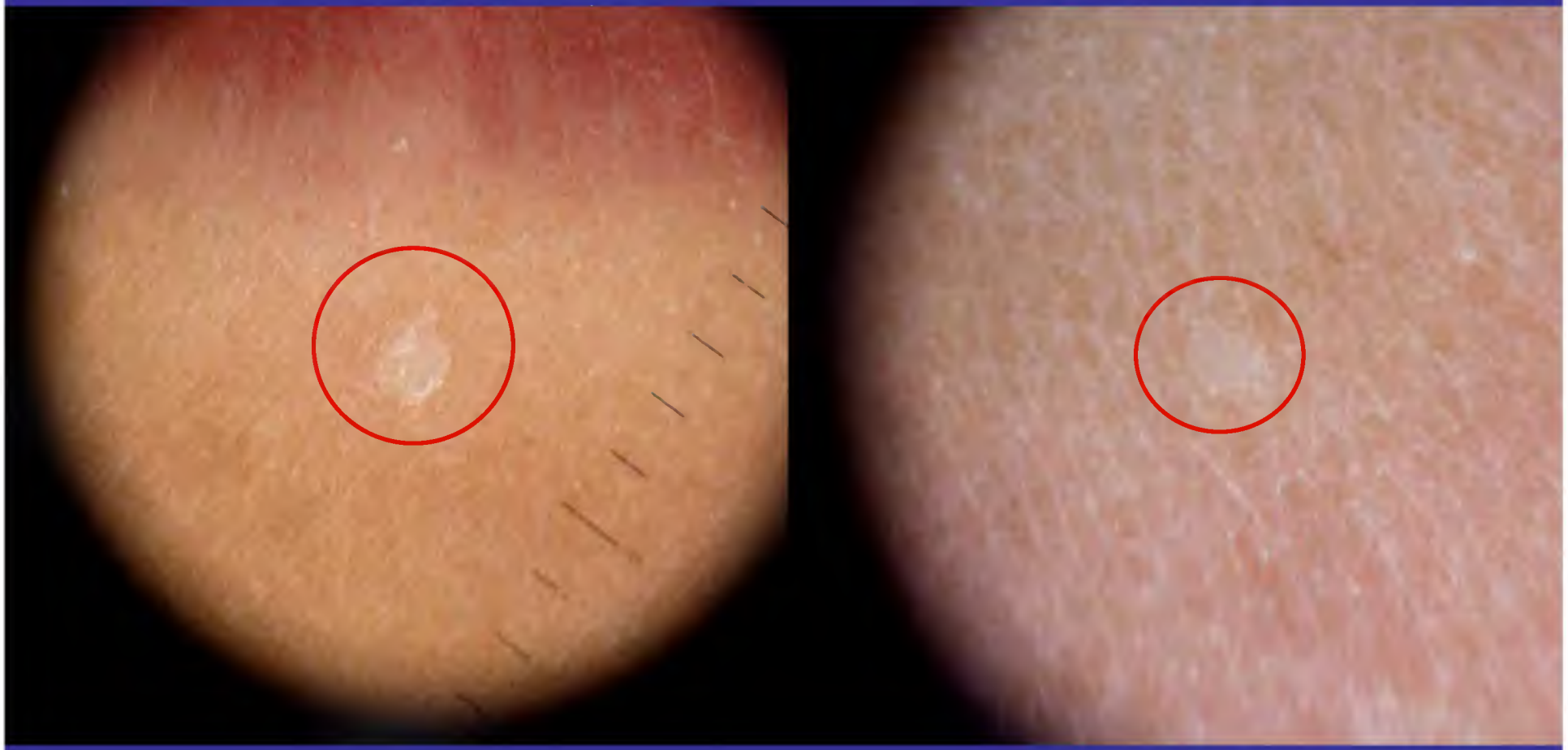

Le verruche piane presentano sempre forme irregolarmente rotondeggiante di colorito omogeneo, con bordi appena sfumati.

Verruche volgari: lesioni nodulari rilevate, grigiastre, spesso in sede acrale: dorso delle mani e attorno alle unghie, ginocchia, etc.

Verruche plantari: alla pianta dei piedi, singole o a mosaico

Assumono un aspetto caratteristico

Esame dermatoscopico

polpastrello

Strutture lobulari strettamente addossate tra loro. Al centro dei lobuli è presente un capillare trombosato di colorito viola-nerastro (immagine a “uova di rana”).

Molluschi contagiosi

- papule rosee
- solitamente numerose
- superficie liscia e lucente
- area centrale “ombelicata”

Centro di aspetto amorfo di colorito biancastro o giallognolo

con corona periferica vascolare talora ramificata

ma senza attraversamento delle aree centrali.

Molluschi contagiosi “milia – like”

Grani di milio

Quando i molluschi appaiono numerosi e di piccole dimensioni, per la loro semplice morfologia papulosa e la loro caratteristica superficie liscia e traslucida, possono entrare in diagnosi differenziale con i grani di milio (molluschi “milia – like”).

Esame dermatoscopico

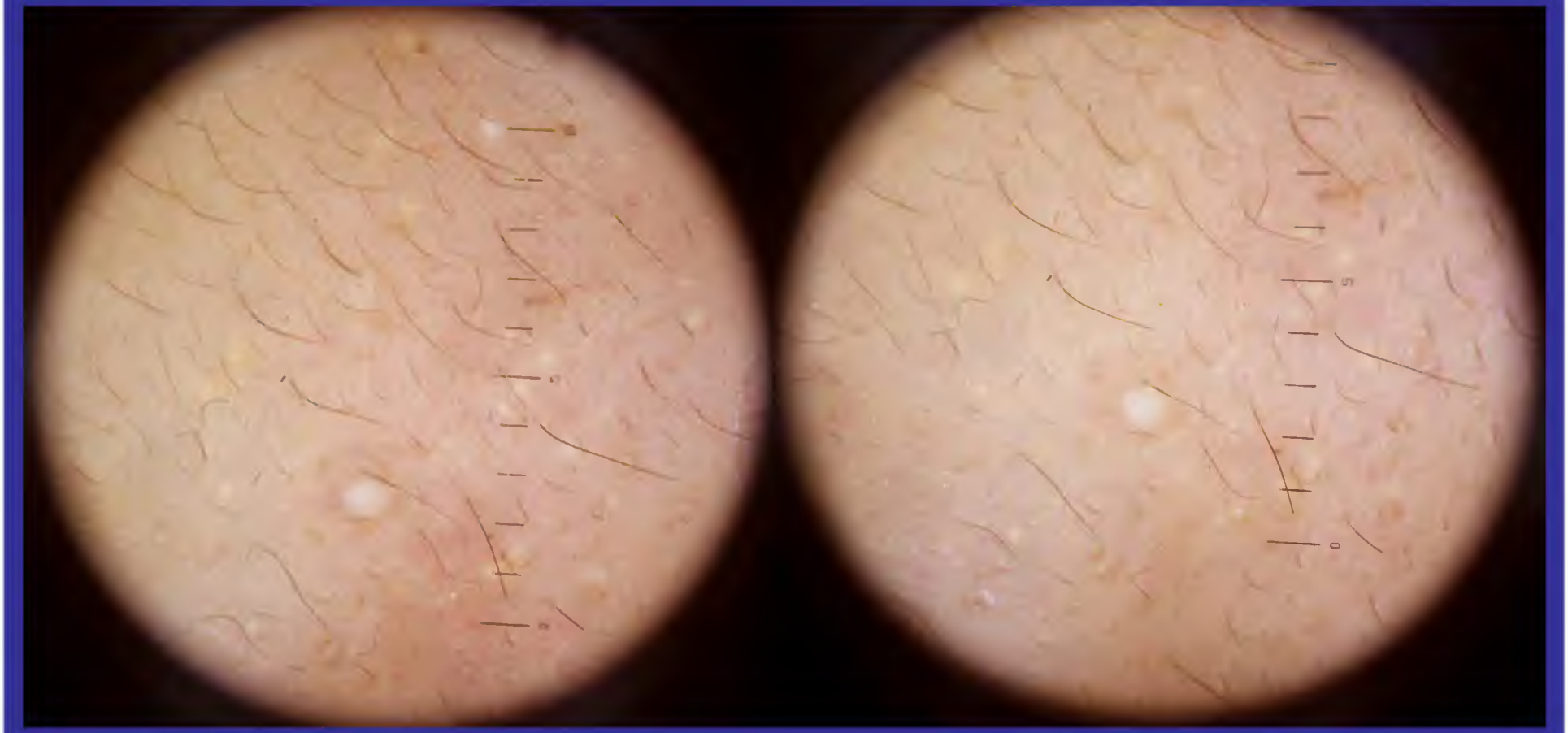

Numerose formazioni rotondeggianti e di colorito biancastro, senza alcun pattern vascolare. Questo quadro dermatoscopico consente una loro facile distinzione dai molluschi contagiosi

Grani di milio

- piccole papule superficiali (cisti cheratiniche)
- solitamente numerose (neonato e adolescente)
- superficie lucente e liscia
- colorito bianco- bianco giallastro (non roseo)
- assenza di area centrale “ombelicata”

Nevo di Sutton

Ruggiero

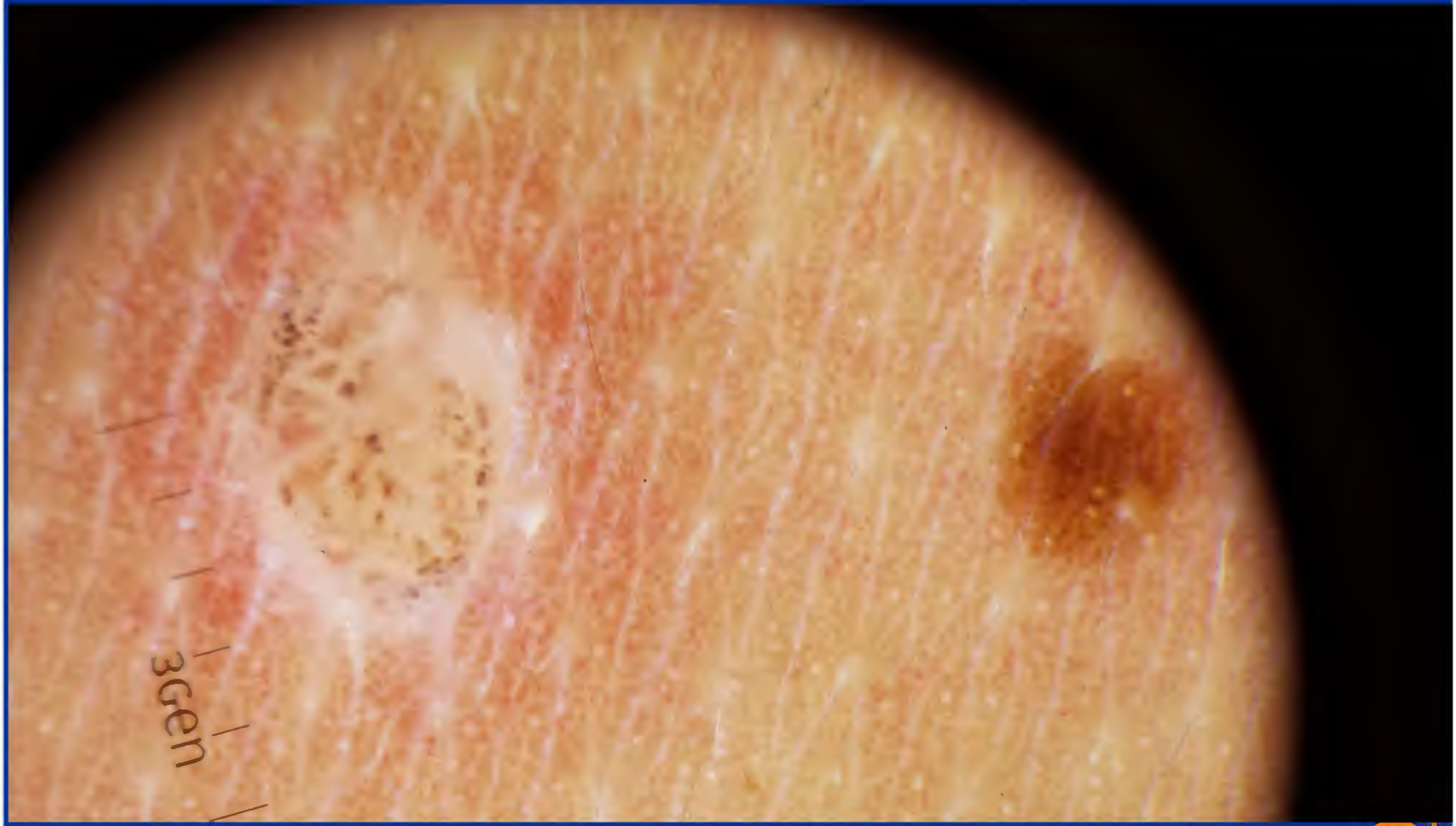

Nevo di Sutton e Nevo melanocitico

Ruggiero

A) Emangioma B) Malformazione vascolare C) Ematoma

Ruggiero

Ruggiero

Ruggiero

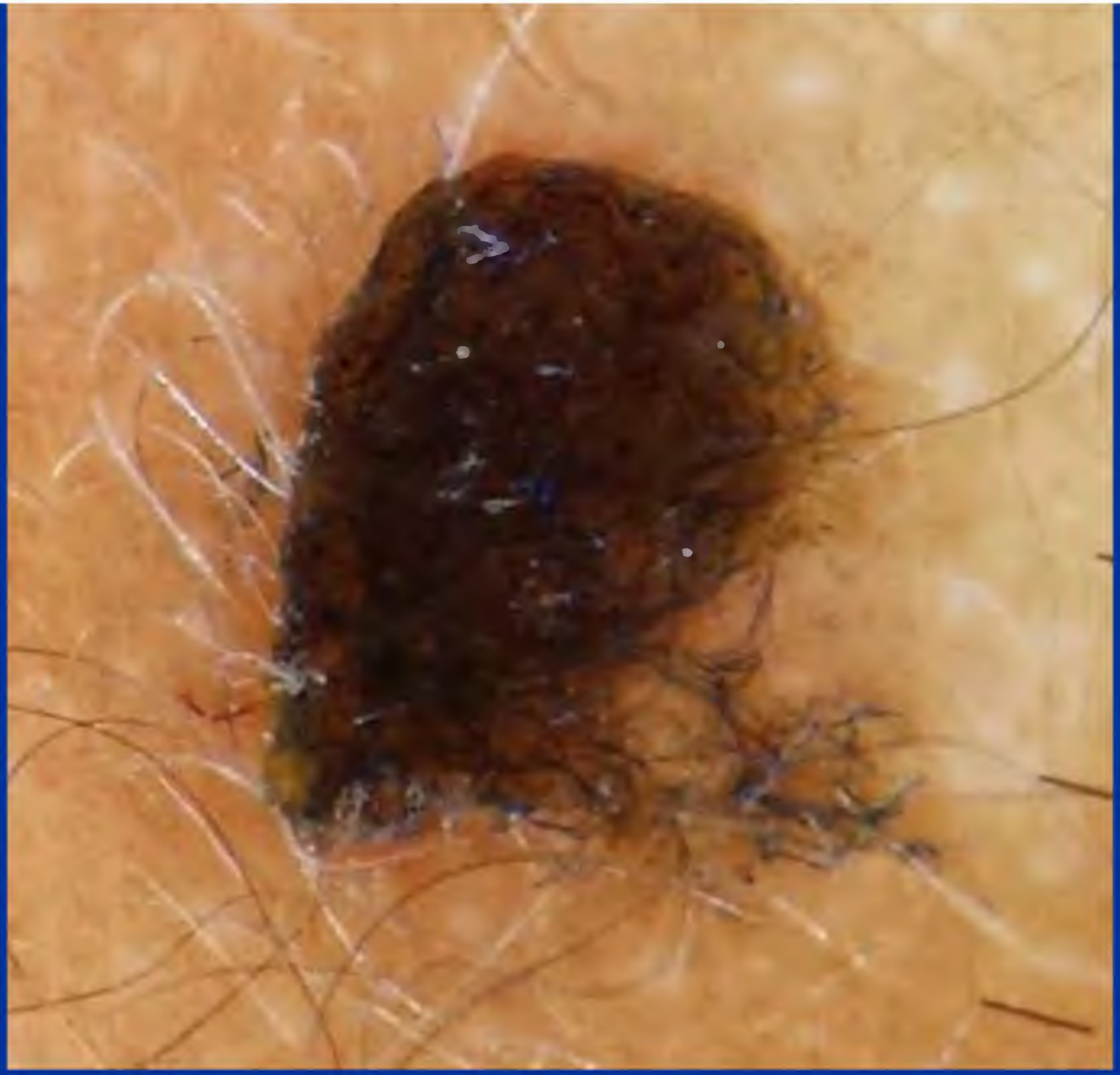

A) Nevo blu B) Nevo melanocitico C) Sospetto Melanoma D) Altro

Ruggiero

Ruggiero

Alla prima visita

Dopo 4 giorni

Dopo 10 giorni

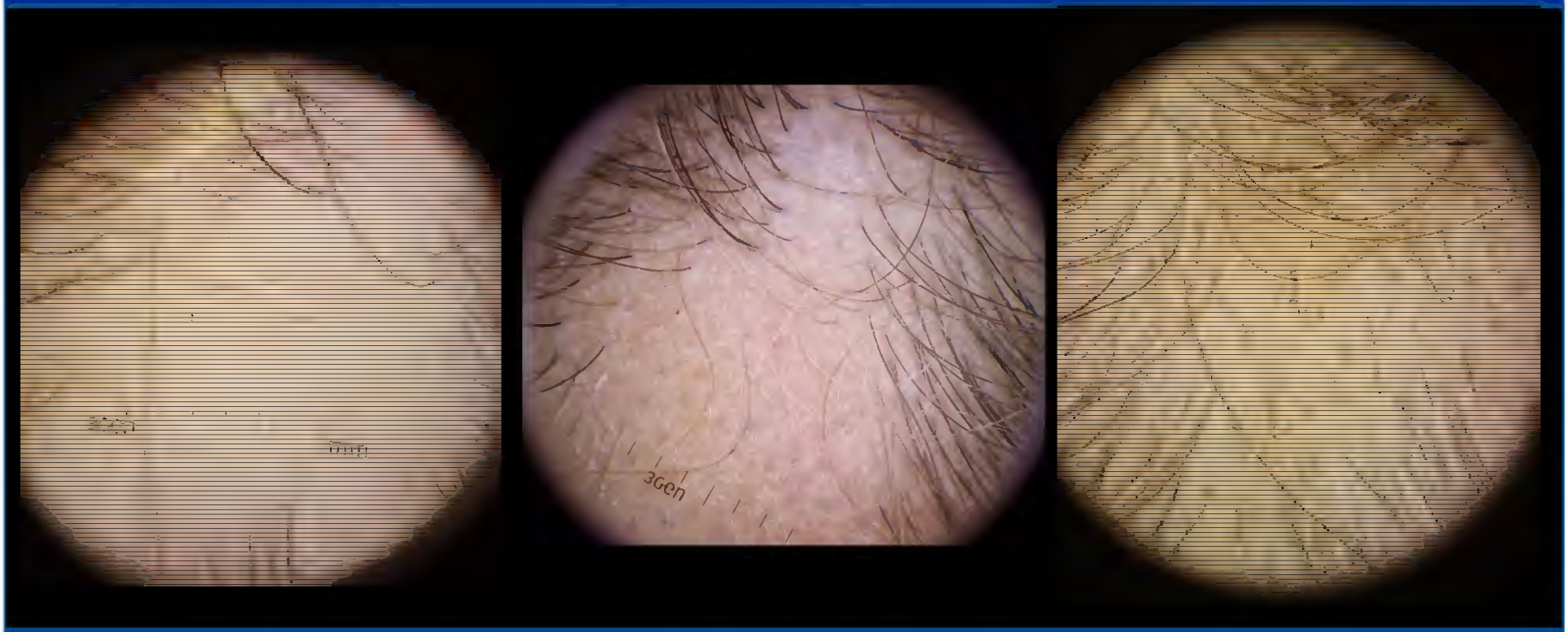

Ruggiero

Dopo 5 mesi



Ruggiero

Alopecia
da
trazione

Ruggiero

dermosa

dermatologia e pediatria

7- 8 settembre 2018

Grand Hotel Salerno - Salerno